

CURSO VIRTUAL DE **CARDIO-IMÁGENES** 2009

Anatomía de las Arterias Coronarias con Tomografía Computarizada Multidetector (TCMD)

Jacinto Grasa Díaz

Arterias coronarias: cómo son y cómo enferman

Gabriel Fernández

Score de Calcio mediante Tomografía Volumétrica

Raul Ernesto Peloso

Angiografía coronaria con TAC multicorte: aspectos prácticos

Cristobal Ramos

Identificación de las placas vulnerables mediante la MDCT

Guillermo Ganum

Cardio CT : Valor en la enfermedad arterioesclerótica coronaria

Alejandro Zuluaga Santamaría

Evaluación tras tratamientos (bypass y stents)

Carlos Delgado

Dilatación de las arterias coronarias: Aneurismas y ectasia. Evaluación por TCMD

Eric Kimura

Urgencias cardíacas

Gabriel Fernández

Dolor precordial

Miguel Cerda

Coronariografía-CT. Colección de casos clínicos

Fernando Herraiz del Olmo

Análisis multimodal cardíaco. Conceptos básicos sobre la nomenclatura utilizada.

Diego Lowenstein

Utilidad del SPECT Cardíaco en la toma de decisiones

Claudia Cortés

PET/CT y Perfusión Miocárdica

Roxana Campisi

Angiografía coronaria por tomografía multicorte y Cardiología Nuclear: Convergencias o Divergencias

Pablo Bayol

Anatomía Cardíaca en Resonancia Magnética

Rosario Perea Pelazón

La RM en el estudio de las Miocardiopatías

Rafaela Soler

Estudio del paciente coronario con RMC": indicaciones, protocolo, perfusión, estrés y detección de infarto y viabilidad

Horacio Di Nunzio

Perfusión miocárdica mediante RMN

Alberto Sonllewa Ayuso

Viabilidad por RMC

Ricardo Obregón

Displasia arritmogénica del VD

María Teresa de Caralt Robira

Resonancia Magnética Cardiovascular en Pediatría y CC del Adulto

Cesar Viegas

Resonancia Magnética Cardiovascular en Pediatría y CC del Adulto

Diego Pérez de Arenaza

Transposición de Grandes Arterias

Montserrat Bret Zurita

Valoración de las Cardiopatías Congénitas Complejas con Tomografía Computada Multislice

Marina Ulla

Angioresonancia de miembros inferiores

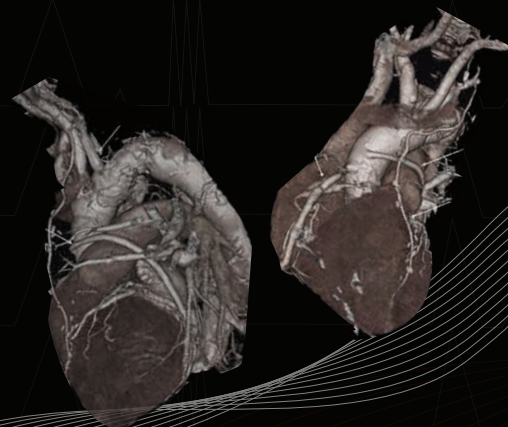
Estela Gómez

Síndromes aorticos agudos. Evaluación mediante Tomografía computada multicorte.

Diego Haberman

Tomografía coronaria (Angio-TAC)

Francisco Tortoledo



Organizado por el Departamento de Educación Electrónica del Colegio Interamericano de Radiología

radiologiavirtual.org - abril-mayo 2009